Ueber
subphrenische Abscesse.

Inaugural-Dissertation

zur

Erlangung der Doktorwürde

in der

gesamten Medizin

verfasst und einer

Hohen medizinischen Fakultät

der

Kgl. Bayer. Ludwig Maximilians-Universität zu München

vorgelegt von

Josef Vorster

approbierter Arzt in München.

München 1905.

Kgl. Hofbuchdruckerei Kastner & Callwey.

Ueber
subphrenische Abscesse.

Inaugural-Dissertation

zur

Erlangung der Doktorwürde

in der

gesamten Medizin

verfasst und einer

Hohen medizinischen Fakultät

der

Kgl. Bayer. Ludwig Maximilians-Universität zu München

vorgelegt von

Josef Vorster

approbierter Arzt in München.

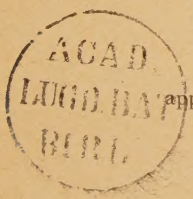

München 1905.

Kgl. Hofbuchdruckerei Kastner & Callwey.

Referent:

Herr Obermedizinalrat Professor Dr. v. Bauer.

Seiner lieben Frau gewidmet!

Digitized by the Internet Archive
in 2026

https://archive.org/details/IA41549027_0153

Man versteht unter subphrenischen Abscessen grosse, abgekapselte, mit Eiter, der oft auch mit Luftblasen untermischt ist, gefüllte Hohlräume unterhalb des Zwerchfells, welche, dieses nach oben drängend, in den Thoraxraum hineinragen. Sie liegen entweder rechts zwischen Leber und Zwerchfell oder links zwischen Zwerchfell und Milz, Magen oder Colon.

Das Verdienst, die Frage dieser Erkrankung eingehend studiert und das Interesse hieran in weitere Kreise getragen zu haben, gebührt unter anderen besonders Leyden und Maydl, nachdem schon vorher einzelne Fälle publiziert worden waren.

In neuester Zeit ist es besonders Grüneisen, welcher an der Hand eines reichhaltigen Materials aus der chiurgischen Abteilung des städtischen Krankenhauses am Urban in Berlin — Direktor Professor Dr. Körte — sich mit dieser wichtigen Frage eingehend beschäftigte und seine Erfahrungen mit Bericht über 60 meist von Prof. Körte operierte Fälle veröffentlichte.

Bezüglich der Aetiologie finden wir bei Grüneisen unter 60 Fällen folgende Angaben:

Erkrankungen d. Wurmfortsatzes	27
Magengeschwüre bezw Carcinom	9
Duodenalgeschwüre	1
Cholangitis	2
Echinococcus	3
Milzerkrankung	5
Pankreasnekrose	1
Erkrankung d. untersten Rippen	2
nach Pleuraempyem	4
unsicherer Ausgangspunkt	2

während schon früher N o w a k in Schmidts Jahrbüchern der Medizin Bd. 232 folgende Aetiologie statistisch feststellte:

Magen- und Duodenalgeschwüre	32
Echinokokken	8
Perityphlitis	8
Eitrige oder jauchige Endoartritis	3
Trauma	3
Cholelithiasis	3
Carcinoma ventric. et oesoph.	3
Milzabscess	3
Paranephritis	3
Dysenterie	1
Pneumonie	1
Cavern. Tuberc.	1
unaufgeklärt	9

Wir ersehen aus diesen Zusammenstellungen, dass der subphrenische Abscess fast ausnahmslos eine sekundäre Erkrankung darstellt, nachdem zuvor die verschiedensten anderen Organe von Krankheiten verschiedenster Art ergriffen worden sein können, und demgemäss wird sich auch das Krankheitsbild sehr verschieden gestalten.

Meist sehen wir jedoch, da der subphrenische Abscess eine umschriebene Peritonitis darstellt, den Beginn unter dem Bilde einer oft akuteren, oft aber auch allmählicher auftretenden Peritonitis einsetzen: nach oft nur undeutlichen Beschwerden, die auf das Grundleiden zurückzuführen sind,. plötzlich Collaps, Uebelkeit, Erbrechen, Schmerzen, während in anderen Fällen der Verlauf ein schleichender ist. Besonders wird sich das Krankheitsbild in allen jenen Fällen undeutlicher gestalten, wenn die primäre Erkrankung ihren Sitz in der Milz, den Nieren oder den Rippen hat, da sich unter diesen Umständen die Krankheitserscheinungen an der Hinterwand des Thorax entwickeln, wo sie lange verborgen bleiben können.

Wie aus obiger Statistik hervorgeht, ist die häufigste Ursache subphrenischer Abscesse Perityphlitis und Magen- oder Duodenalgeschwüre. Je nach dem Sitz der primären Erkrankung wird auch der subphrenische Abscess seinen Sitz rechts oder links vom Lig. suspensorium haben.

Als bemerkenswert dürfte hier auch anzuführen sein, dass unter den von Grüneisen angeführten 60 Fällen von subphrenischen Abscessen sich nur 13 befanden, welche Gasbeimengung zum Eiter enthielten, während nach Leyden der Gasgehalt zum Wesen des subphrenischen Abscesses gehört. Ob nun dieses Gas, wie Leyden und Maydl annehmen, aus den primär erkrankten Organen stammt (Magen, Darm, Lunge) oder durch Wirkung gasbildender Bakterien an Ort und Stelle entsteht, ist noch unentschieden. Doch

hat Umber klinisch und bakteriologisch nachgewiesen, dass auch ohne offene Kommunikation zwischen Darm und subphrenischem Abscess sich Gas in diesem bilden kann. Es sei hier gleich erwähnt, dass der Gasgehalt des subphrenischen Abscesses pathognomonische Bedeutung hat. Man findet dann nämlich bei der Perkussion von oben nach unten erst normalen Lungenschall, darunter scharf abgegrenzt die tympanitische Zone, dann die durch den Eiter hervorgerufene Dämpfung. Besteht aber neben dem Abscess eine Pleuritis éxsudativa, so werden wir sogar eine vierschichtige Schallordnung unterscheiden können: Lungenschall, Dämpfung durch das Pleuraexsudat, Tympanie der Gasblase, Dämpfung durch den Abscess. Es ist dabei von Wichtigkeit, die Untersuchung sowohl im Sitzen, als in Rückenlage vorzunehmen.

Eine Miterkrankung der Pleura als Komplikation der subphrenischen Abscesse finden wir sehr häufig. Besonders ist dies der Fall, wenn der Abscess durch Erkrankung der Milz, des Magens und des Wurmfortsatzes entstand. Bei von der Milz ausgehenden Abscessen führt Grüneisen unter 5 Fällen 5 mal eine Erkrankung der Pleura an, bei Erkrankung des Wurmfortsatzes unter 27 Fällen 17 mal, bei Erkrankungen des Magens unter 9 Fällen 6 mal. Die Infektion der Pleura kann vom subphrenischen Raume aus auf 4 verschiedenen Wegen erfolgen: 1. Metastatisch auf dem Wege der Blutbahnen, 2. vermittelst der Durchwanderung der Keime durch die Lymphgefässe des Zwerchfells, 3. durch

das Fortschreiten der Entzündung im retropleuralen und retroperitonealen Gewebe, 4. durch das direkte Durchwachsen der Keime durch das Zwerchfell. Burkhardt hat nun gezeigt, dass auf den Lymphwegen durch das Zwerchfell hindurch eine Verbreitung der Keime nicht erfolgen kann, dagegen hat er für das direkte Durchwachsen der Keime durch das Zwerchfell den klinischen und experimentellen Nachweis geliefert. Grüneisen zeigt an typischen Beispielen, dass bei retroperitonealen Abscessen die Ausbreitung der Entzündung in dem subserösen Bindegewebe zwischen den Zacken des Zwerchfells hindurch, bei intraperitonealen direkt durch das Zwerchfell hindurch erfolgt. Die Zeitdauer vom Beginn der Erkrankung bis zum Erkennen des Abscesses ist ausserordentlich verschieden und schwankt in den bei Grüneisen angeführten Fällen zwischen einigen Tagen und 7 Monaten. In der Mehrzahl der Fälle handelt es sich jedoch um 2—4 Wochen.

Wie aus dem oben Gesagten hervorgeht, ist es für die Diagnose eines subphrenischen Abscesses wichtig, eine primäre Erkrankung eines Abdominalorgans festzustellen. Je nach der Art der primären Erkrankung wird das Krankheitsbild ein sehr verschiedenes sein.

Während für die gashaltigen Abscesse noch immer die bekannten, von Leyden angegebenen Punkte als klassische diagnostische Hilfsmittel bezeichnet werden können, gestaltet sich die Diagnose eines nicht lufthaltigen subphrenischen Ab-

scesses noch schwieriger. Nach Grüneisen kämen hiebei folgende Punkte in Betracht:

Die subjektiven Beschwerden sind sehr verschieden, oft das schwere Krankheitsgefühl der Bauchfellentzündung, oft auffallend geringe Beschwerden. Schmerzen sind inkonstant. In den meisten Fällen besteht eine erhebliche Steigerung der Temperatur, jedoch kann das Fieber auch fehlen.

Oft findet sich deutliche Vorwölbung der erkrankten Seite in den unteren Thoraxpartien; diese beteiligen sich nicht in normaler Weise an der Atmung, die Zwischenräume sind verstrichen, erweitert oder vorgewölbt, häufig auf Druck schmerzhaft. Bei rechtsseitigen Abscessen findet man in typischen Fällen den tiefstehenden, nach abwärts gedrängten Leberrand bei gleichzeitig nach oben verbreiteter Leberdämpfung.

Die obere Grenze der Dämpfung steht oft deutlich in nach oben konvex verlaufender Linie. Oberhalb der Dämpfung tritt sofort normaler Lungenschall mit normalem Vesikuläratmen ein — falls kein Pleuraerguss vorhanden ist. Sichere, für alle Fälle gültige Anhaltspunkte gibt es unter den physikalischen Symptomen für die Diagnose des subphrenischen Abscesses nicht. Ist bei der Zusammenfassung aller Symptome der Verdacht einer subphrenischen Eiterung aufgetaucht, so gilt es, dieselbe durch die Probepunktion zu bestätigen, um dann operativ vorzugehen. Der Ausgang der Erkrankung ist, wenn nicht operiert wird, meist Exitus letalis durch Peritonitis. Selten kommt es zur Perforation in Magen, Darm

oder Lunge und damit zur spontanen Entleerung und Heilung.

Aber auch bei erfolgter Operation beträgt die Sterblichkeit nach Maydl 50%, nach Grüneisen 33%.

Im folgenden möge hier ein Fall mitgeteilt werden, der infolge der geringen typischen Erscheinungen und nicht allzu häufigen Aetiologie einiges Interesse beanspruchen dürfte.

Krankengeschichte.

Madouschek Josef, 42 Jahre, Schreiner.

Anamnese:

Patient wurde am 18. II. 05 in die medizinische Klinik des Krankenhauses München l. d. I. aufgenommen. Vorher war er bereits am 2. II. von Dr. R. in Behandlung genommen worden. Es wurden damals die Erscheinungen einer Blinddarmentzündung konstatiert: Typische Druckempfindlichkeit, Temperatur febril, aber unter 39 Grad. Tags vorher Diarrhoe, dann Obstipation. Kein deutlicher Ikterus. Krampfartige Schmerzen unter dem Processus xiphoideus, die nach dem Rücken ausstrahlten. Leib weich, morgens druckempfindlich. Morph. subcutan (0,02), dann Wohlbefinden. Kein Stuhl, keine Flatus, Puls ca. 108. Abends 10 Uhr wieder Schmerzanfall, „wie wenn eine Kugel an Stelle des Magens wäre". Morph. subcutan. Nächsten Morgen Einlauf ohne Erfolg. Puls 120. Temperatur im Rectum etwas über 38^0. Verlegung in die chirurgische Klinik.

Nach Angabe des Dr. M. der chirurgischen

Klinik war Patient bei der Aufnahme ikterisch, hatte starke Kolikschmerzen. Am 4. Tage nach wiederholtem Einlaufe und Ricinusöl Stuhl von weisser, flüssiger Beschaffenheit. Verlegung auf die medizinische Klinik.

Patient, mit dem eine Verständigung sehr schwierig ist — er spricht sehr unvollkommen deutsch — gibt an, seit 14 Tagen heftige Schmerzen im Unterleibe zu verspüren; Stuhl sei anfangs angehalten, später diarrhoisch gewesen. Gleichzeitig bestand Appetitlosigkeit. Husten und Auswurf habe er wenig; keine Kopfschmerzen, kein Erbrechen. Urinentleerung ohne Behonderheit. Keine Nachtschweisse. Ob die Schmerzen im Unterleib anfallsweise aufgetreten sind bezw. auf eine bestimmte Stelle lokalisiert waren (Magen-Lebergegend ist nicht mit Sicherheit zu eruieren. Mit 4 Jahren habe er den Scharlach durchgemacht.

Mit 9 Jahren machte Patient einen $1^1/_2$ stündigen Spaziergang. Dann nahm er ein Bad und erkältete sich dabei. Nach 6 Wochen „gingen die Nerven des linken Fusses ein, nach 6 Jahren die Nerven des rechten Fusses". Im Anschluss an diese Krankheit habe sich eine Verdickung mehrerer Gelenke ausgebildet, besondern des rechten Kniegelenkes, so dass er jetzt nur mehr mit Hilfe eines Stockes zu gehen vermöge. Vor 4 Jahren hat er Gelbsucht durchgemacht.

Zwei Tage, ehe er in die chirurgische Klinik überführt wurde, erbrach er fortwährend Schleim. Im Stuhl fanden sich „kieselsteinartige Gebilde".

Vater starb an „Asthma", die Mutter an einer

Gehirnhautentzündung; fünf Geschwister sind gesund. Potatorium und Infektion werden negiert.

Objektiver Befund:

18. II. 05. Kleiner, schwächlich gebauter Mann von elendem Aussehen. Muskulatur atrophisch, besonders an den unteren Extremitäten; rechtes Knie stark verdickt, wird im rechten Winkel gebeugt gehalten; das Bein kann im Hüftgelenk nicht bewegt werden. Die Zunge ist trocken, rissig. Thorax stark rhachitisch deformiert. Nirgends Oedeme, Exantheme. Ausgesprochene Hypospadie.

Lungen: Lungen-Lebergrenze unterer Rand der 4. Rippe, hinten 9. Brustwirbeldorn. Ueber beiden Lungen, besonders links hinten, Giemen und bronchitische Geräusche. Lungenränder schwer verschieblich. Brustwirbelsäule kyphoskoliotisch verkrümmt.

Herz: Spitzenstoss im 4. Intercostalraum zu sehen und zu fühlen, $^1/_2$ cm innerhalb der Mammillarlinie stark hebend, etwas verbreitert; nach rechts überschreitet die Herzdämpfung den linken Sternalrand 1 cm; über allen Ostien ein undeutliches, systolisches Geräusch.

Abdomen: Betastung des Abdomens schmerzhaft. Leber nachweisbar nicht vergrössert.

Nervensystem: Pupillen mittelweit, reagieren auf Lichteinfall und Accommodation.

Temperatur 37,8, Puls 108, Respiration 30.

Harn ohne Besonderheit.

Verlauf:

Die Temperatur zeigt in den nächsten drei Tagen subfebrilen Charakter, Puls 110; an jedem Tage wurden drei breiige Stühle entleert.

Am 22. nachts gelbbraun gefärbter, sehr dünner Stuhl. Schmerzen beim Urinlassen. Temperatur 38,4, Puls 108.

Am 1. III. wird links, unten hinten eine Dämpfung bis zur Mitte der Scapula konstatiert. Stimmfremitus nicht abgeschwächt; links in der Axillarlinie Schmerzen und pleuritisches Reiben.

Die Temperatur, die bisher zwischen 37^0 und $38{,}5^0$ sich bewegt hatte, steigt auf $39{,}3^0$. Puls 120. Patient ist sehr elend.

Am 2. III. hinten beiderseits Dämpfung bis zum 7. Brustwirbel. Atmungsgeräusch abgeschwächt, Pektoralfremitus ebenfalls. Am Kreuzbein zeigt sich eine gerötete Stelle.

Temperatur 37,2. Puls 120.

3. III. Auf Grund der physikalischen Symptome im Zusammenhalte mit den übrigen Erscheinungen der letzten Tage wird der Verdacht auf subphrenischen Abscess erregt. Eine deshalb vorgenommene Probepunktion in der Mammillarlinie im 5. Interkostalraum rechts ergibt ein negatives Resultat.

Im Harnsediment Leukocyten, Epithelien und Bakterien. Im Sputum keine Tuberkelbazillen, nur Diplokokken und andere Kokken. Temperatur 38,1; Puls 120.

4. III. In der Nacht vom 3. auf 4. heftige Schmerzen in der rechten Brusthälfte, morgens

etwas besser. Temperatur 36,3. Nachts Collaps. Exitus letalis.

Diagnose:

Subphrenischer Abscess. Peritonitis, Cholangitis? Pleuritis, Cystitis.

Sektionsbericht vom 5. III. 05:

Bei Eröffnung der Bauchdecken findet sich oberhalb des Nabels eine grössere Menge dünnflüssigen, gelben Eiters. Eine weitere Menge von dünnflüssigem Eiter entleert sich aus einer dicht an dem linken Leberlappen befindlichen Oeffnung. Mit dem Finger gelangt man in eine faustgrosse Höhle, die sich bis unter den rechten Leberlappen fortsetzt.

Linke Lunge, besonders in den unteren Teilen, verklebt. Die Pleura enthält geringe Mengen blutig-serösen Exsudats.

Herzbeutel enthält ca. 1 Weinglas voll einer gelben Flüssigkeit.

In den Vorhöfen und grossen Gefässen flüssiges Blut, teilweise mit schwarzrotem Gerinnsel untermischt.

Rechtes Kniegelenk ankylotisch. Nach der Eröffnung zeigt sich an der Oberfläche der Gelenkenden der Knorpel geschwunden, die freiliegende Knochenfläche rauh, ebenso an der Patella Rauhigkeiten.

Respirationsorgane: Die linke Lunge ist klein, besonders über dem Unterlappen mit fest anhaftenden fibrinösen Auflagerungen versehen. Der Oberlappen im oberen Teile luft-

haltig, ohne Befund. Die unteren Teile des Oberlappens und der Unterlappen zeigen aufgehobenen Luftgehalt mit vermehrter Consistenz. Die Schleimhaut der Bronchien ist mit blutigem Schleim bedeckt.

Grosse Gefässe leer. Hilusdrüsen leicht vergrössert.

Die rechte Lunge zeiigt über der ganzen Oberfläche leichte Adhaesionen. Die obersten Teile fühlen sich lufthaltig an. Im unteren Teile des Oberlappens, sowie im Mittel- und Unterlappen zeigt sich das oben beschriebene Bild der unteren Lunge.

Bronchien, grosse Gefässe und Drüsen wie links.

Das Zwerchfell ist über der ganzen Oberfläche mit der Leber verklebt.

Herz: Das Herz ist ziemlich gross. Coronargefässe ohne Abweichung. Myocard ziemlich blass. Beide Ventrikel enthalten speckige Gerinnsel. Das Endocard des Vorhofs ist leicht blutig tingiert. Die Klappen sind leicht ikterisch gefärbt; an dem Klappenapparat im übrigen kein Befund.

Nieren: Die Nieren sind ziemlich gross, blutreich, in der Rinde einzelne, bis kirschgrosse Cysten. Sonst ohne Befund.

Blase ohne Befund.

Milz: Die Milz ist mit der Umgebung stark verwachsen (mit den Dünndarmschlingen, Colon transversum und Pankreas). Sie ist klein und schlaff, mit dickem alten und frischerem, eiteri-

gem Auflag bedeckt. Pulpa blass, schmierig, hervorquellend. Follikel nicht sichtbar.

Pankreas: In dem das Pankreas umgebenden Gewebe findet sich eine grössere Menge von Höhlen, deren Wand zerfetzt, zum Teil auch mit Eiter bedeckt ist. Das Pankreas ist deutlich vergrössert, Consistenz vermehrt. In der Substanz des Pankreas einige Eiterherde. Der Ductus pancreaticus zeigt gewöhnliche und geschwollene Schleimhaut.

Darmkanal: Im unteren Teil des Dünn- und Dickdarms breiige Kotmassen. Schleimhaut partienweise durchblutet.

Leber: Auf dem Schnitt ist das Gewebe blutreich, Zeichnung deutlich. Die Centren der Loboli sind dunkel, die Peripherie hell. In den Gallengängen zahlreiche bis kirschgrosse Höhlen, die zum Teil mit Galle, zum Teil mit bröckligen Massen gefüllt sind. In der Gallenblase geringe Mengen Galle, sowie ein Gallenstein von etwa Daumengrösse, grüngelber Farbe und bröckeliger Consistenz. Der Stein sitzt im Ductus choledochus. Nach der Leber hin ist der Ductus choledochus erweitert und zeigt bis in die feinen Aeste hinein dunkelgrüne Konkremente.

In der Lebersubstanz finden sich mehrere Abscesse, von denen einzelne direkt unter der Kapsel liegen, die an solchen Stellen mit dicken, eitrigen, fibrinösen Auflagerungen bedeckt ist.

Nervensystem: Das Rückenmark ist deutlich atrophisch, stellenweise finden sich Hohlräume; sonst ohne Befund.

Anatomische Diagnose:

Abgesackte Peritonitis, Leberabscesse, grosser subphrenischer Abscess, Gallensteine.

Nebenbefund:

Beiderseitige schlaffe Pneumonie der Unterlappen, chronische Stauung beider Lungen, Stauungsleber, -niere, -milz, Arthritis deformans der unteren Extremitäten, starke Kyphoskoliose. Atrophische Prozesse im Rückenmark.

Dass im vorliegenden Falle die primäre Erkrankung von einem Abdominalorgan ausging, steht wohl ausser Zweifel. Es handelt sich jetzt nur, die Aetiologie genauer festzustellen. Es ist sehr wahrscheinlich, dass Cholangitis die Ursache des Leidens war. Daraus entstanden dann die Leberabscesse, und die Folge davon war der subphrenische Abscess. Die Cholangitis selbst kann nun auf verschiedene Weise zustande gekommen sein. Entweder durch Gallensteine, welche durch Druck das Epithel der Gallengänge nekrotisierten und so der Infektion durch vom Darm aus eindringende Parasiten zugänglich machten. Oder aber die Erkrankung kann auch durch langdauernde Gallenstauung durch den im Ductus choledochus sitzenden Stein verursacht worden sein. Mayd l hat diese Entstehungsweise nachgewiesen. Durch die langdauernde Gallenstauung werden nicht nur die grossen Gallengänge, sondern auch ihre feinsten Verzweigungen innerhalb des Lebergewebes erweitert und die Leberzellen geschädigt. Tritt eine Infektion hinzu, welche infolge eines so gebildeten Locus minoris

resistentiae durch vom Darm aus eingewanderte Mikroorganismen sehr leicht möglich ist, so entsteht eine allgemeine eitrige Cholangitis und durch Platzen eines der Leberoberfläche naheliegenden Gallenganges eine Infektion des subphrenischen Raumes. Schliesslich ist auch die Möglichkeit nicht ausser Acht zu lassen, dass die primäre Erkrankung die bei der Autopsie konstatierte abgesackte Peritonitis bildete. Es wäre sehr wohl möglich, dass nach einer allgemeinen, auf tuberkulöser Basis beruhenden Peritonitis Eiterungen im subphrenischen Raum zurückbleiben, um dann später subphrenische Eiterungen hervorzurufen.

Im vorliegenden Falle wurde die Diagnose anfangs nicht auf subphrenischen Abscess gestellt. Erst später machte sich dieser Verdacht geltend. Es ist dies nach dem Symptomenkomplex, unter dem die Krankheit auftrat, sehr erklärlich. Auch die Probepunktion liess im Stiche. Ein positiver Ausfall letzterer würde wohl eine Operation herbeigeführt haben, ob mit einer Wendung zum besseren, ist jedoch nach dem Ergebnis der anatomischen Diagnose mehr als zweifelhaft.

Zum Schlusse verbindlichsten Dank dem Herrn Obermedizinalrat Professor Dr. v. Bauer für die gütige Uebernahme des Referates und Herrn Privatdozenten Dr. Kerschensteiner für die liebenswürdige Ueberlassung des Falles und Durchsicht der Arbeit.

Literatur.

Burckhardt, Beiträge zur klinischen Chirurgie. XXX.
Grüneisen, Archiv für klinische Chirurgie, Band 70.
Leyden, Charité-Annalen 1878.
— Zeitschrift für klinische Medizin I.
— Berliner klinische Wochenschrift 1892.
Nowack, Schmidts Jahrbücher 232.
Umber, Grenzgebiete der Medizin und Chirurgie VI.
Winkelmann, Deutsche medizinische Wochenschrift 1899.
Heinemann, Virchows Archiv 58.
Scheurlen, Charité-Annalen 1889.
Maydl, Ueber subphrenische Abszesse.
Virchow und Hirch, Jahresbericht.
Leyden und Renvers, Berliner klinische Wochenschrift 1902.
Perutz, Grenzgebiete der Medizin und Chirurgie VI. 1903.
Schmidts Jahrbücher 1903. 278.
Münchner medizinische Wochenschrift 1902.
Weber, Deutsche Zeitschrift für Chirurgie 1901.

Lebenslauf.

Ich wurde geboren am 6. Februar 1859 zu Stadtamhof als Sohn des Kürschnermeisters und Pelzwarenhändlers Bernhard Vorster und seiner Frau Anna Deosis. Nach Absolvierung des humanistischen Gymnasiums zu Regensburg im Jahre 1878 widmete ich mich der militärischen Laufbahn und trat im Oktober gleichen Jahres als Offiziersaspirant in das k. b. 11. Infanterie-Regiment zu Regensburg ein. Am 11. VII. 95 wurde ich dort zum Hauptmann und Kompagniechef ernannt.

Infolge eines bei den Manövern erlittenen Beckenbruches nahm ich nach 21 jähriger Dienstzeit am 25. X. 1899 meinen Abschied. Im Sommer 1900 begann ich das Studium der Medizin in München und vollendete es im Februar 1905.